

# Профилактика и лечение патологических рубцов в хирургической практике

К.м.н. А.В. Черняков

ФГБОУ ВО «РНИМУ им. Н.И. Пирогова» Минздрава России, Москва

## РЕЗЮМЕ

Процесс формирования послеоперационного рубца включает воздействие внешних и внутренних факторов, фазы экссудации и воспаления, пролиферации, реорганизации. Достоверные причины развития гипертрофических и келоидных рубцов в настоящее время не выявлены. В основе их образования лежат нарушения процессов синтеза и деградации коллагена на различных этапах формирования рубца. Патологические рубцы могут появляться в любом возрасте, но чаще всего они встречаются у молодых пациентов. Рациональная тактика борьбы с патологическими рубцами включает терапевтические, физиотерапевтические, рентгенологические, хирургические и косметические методы. Большой эффективностью обладают препараты с многокомпонентным составом, воздействующие на разные звенья процесса образования рубца. Профилактические меры, направленные на предупреждение келоидных рубцов, включают применение малоинвазивных методик, уменьшающих травматизацию кожных покровов и использование различных терапевтических и физиотерапевтических средств, препятствующих формированию келоидной ткани.

**Ключевые слова:** коллаген, фибробласты, металлопротеиназы, пилинг, мезотерапия, дермабразия, эндотелиопротекторный эффект, пролиферация, конъюгированная гиалуронидаза.

**Для цитирования:** Черняков А.В. Профилактика и лечение патологических рубцов в хирургической практике // РМЖ. 2017. № 27. С. 1–1.

## ABSTRACT

Prevention and treatment of pathological scars in surgical practice  
Chernyakov A.V.

Russian National Research Medical University named after N.I. Pirogov, Moscow  
City Clinic No. 15 named after M.M. Filatov, Moscow

The formation of surgical scar involves external and internal factors and includes exudation and inflammation phases, proliferation, reorganization. There are no reliable reasons for the development of hypertrophic and keloid scars at the present time. Their formation is based on the violations in the synthesis and degradation of collagen at various stages of scar development. Pathological scars can appear at any age, but most often they occur in young patients. Rational tactics of treating pathological scars include therapeutic, physiotherapeutic, radiological, surgical and cosmetic methods. The multicomponent drugs affecting various stages of scar formation process are very effective. The measures aimed at prevention of keloid scars include the minimally invasive treatment methods that reduce skin damage and the use of various therapeutic and physiotherapeutic agents that impede the formation of keloid tissue.

**Key words:** collagen, fibroblasts, metalloproteinases, peeling, mesotherapy, dermabrasion, endothelioprotective effect, proliferation, conjugated hyaluronidase.

**For citation:** Chernyakov A.V. Prevention and treatment of pathological scars in surgical practice // RMJ. 2017. № 27. P. 1–1.

## Введение

Процесс реабилитации пациентов в послеоперационном периоде тесно связан с заживлением раны и формированием послеоперационного рубца. У большинства больных с обширными повреждениями различной этиологии на месте поражения формируются патологические рубцы, приводящие к нарушению функции конечностей, деформации тела и лица, повышению уровня инвалидизации.

Одним из способов уменьшения травматичности проводимых операций служит снижение объема операционной раны путем внедрения малоинвазивных (эндоскопических, лапароскопических, торакоскопических и т. д.) операций и применение щадящих методов закрытия ран (в т. ч. внутрикожного рассасывающегося шва) (рис. 1).

## Морфологический процесс образования рубца

В настоящее время четкого разделения терминов «рубец» и «рубцовая ткань» нет [1]. По своей сути рубец представляет собой соединительнотканное образование, которое формируется в процессе заживления раны, а рубцовая

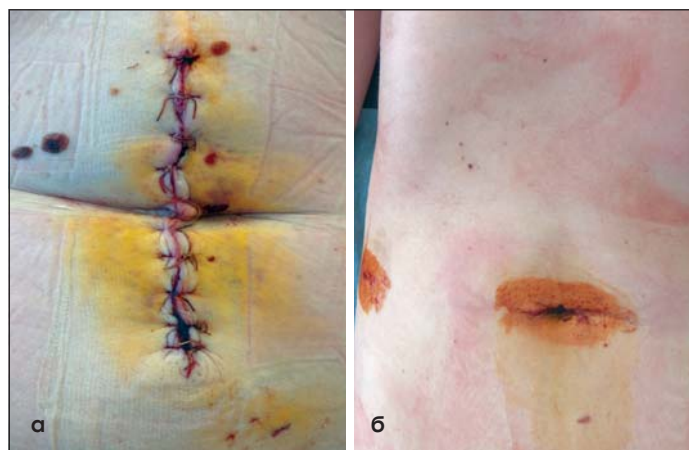

Рис. 1. Вид послеоперационных ран: а – после срединной лапаротомии у пациента с экстренной хирургической патологией; б – после малотравматической лапароскопической операции (однопортовая лапароскопическая холецистэктомия) у пациентки

ткань возникает в последней фазе раневого процесса – фазе эпителизации. Процесс формирования рубца включает в себя внешние (объем, локализация, вид заживления раны) и внутренние факторы (реактивность организма, особенность строения соединительной ткани и т. д.). Выраженность рубцового процесса зависит от объема повреждения: он больше при глубоком повреждении с поражением потовых и сальных желез, волосяных фолликулов [2].

В процессе заживления раны условно выделяют несколько фаз, сменяющихся и часто наслаивающихся друг на друга: фаза экссудации и воспаления, фаза пролиферации, фаза реорганизации [3].

В 1-ю фазу (экссудации и воспаления) происходит активация системы свертываемости крови и образование тромбоцитарно-фибринового сгустка на месте повреждения, что приводит к остановке кровотечения и созданию временной матрицы, состоящей из гликопротеинов (коллаген), протеогликанов и гиалуроновой кислоты, служащей основой для синтеза соединительной ткани. В дальнейшем на фоне фибринолиза и разрушения тромбоцитов происходит выброс многочисленных факторов роста (трансформирующий фактор роста  $\beta$ , эпидермальный фактор роста, инсулиноподобный фактор роста, фактор роста тромбоцитов и др.) и аттракция нейтрофилов, фагоцитирующих чужеродные частицы и активирующих кератиноциты и макрофаги.

Во 2-ю фазу (пролиферации) происходит формирование молодой соединительной ткани, богатой сосудами и клетками, и синтез коллагена фибробластами. Особенностью данной фазы является преобладание в тканях послеоперационного рубца эмбрионального коллагена (III типа), представляющего собой тонкие волокна и характеризующегося эластичностью и хорошей растяжимостью. В дальнейшем коллаген III типа замещается на менее эластичный коллаген I типа. Одновременно с этим миофибробласты синтезируют белки актин и десмин, улучшающие сближение краев раны.

В 3-ю фазу заживления раны (фаза реорганизации) происходит синтез сократительных белков и различных компонентов внеклеточного матрикса фибробластами. Фибробласты, тучные клетки и макрофаги синтезируют матриксные металлопротеиназы, которые разрушают компоненты внеклеточного матрикса. Таким образом, в фазе реорганизации осуществляется поддержка баланса между синтезом и деструкцией коллагена, что приводит к формированию нормального рубца.

### Патогенез

Достоверные причины развития гипертрофических и келоидных рубцов в настоящее время не выявлены. В основе образования таких рубцов лежат нарушения процессов синтеза и деградации коллагена на различных этапах формирования рубца, нарушения обусловлены следующими причинами [4, 5]:

1) интенсификация синтеза коллагеновых волокон в послеоперационной ране в течение длительного времени;

2) влияние различных факторов роста (трансформирующий фактор роста- $\beta$ ) на развитие гипертрофических рубцов путем стимуляции ангиогенеза, синтеза коллагена, пролиферации фибробластов, ингибиции деградации цитоплазматического матрикса [6];

3) повышение активности ингибиторов металлопротеиназ, приводящее к образованию избыточного коллагена и

фибронектина;

4) нарушения процессов апоптоза фибробластов послеоперационной раны на фоне супрессии белка p53, являющегося регулятором клеточного цикла.

Патологические рубцы могут появляться в любом возрасте, но чаще всего они встречаются у молодых пациентов. Это связано с особенностями их кожного покрова – эластичностью и растяжимостью за счет синтеза большого количества коллагена, в то время как у пожилых пациентов кожа более ригидная.

### Классификация рубцов

В настоящее время принята следующая классификация рубцов [2].

I. Физиологические (нормотрофические) рубцы.

II. Патологические рубцы:

1. Атрофические рубцы:

- колотые,
- прямоугольные,
- закругленные,
- стрии.

2. Гипертрофические рубцы.

3. Келоидные рубцы:

A. По этиологии:

- истинные келоидные рубцы,
- ложные келоидные рубцы.

B. По морфологии:

- фибробластические (активные),
- фиброзные (стабильные).

Нормотрофические рубцы развиваются вследствие физиологически протекающего процесса заживления раны.

Развитие атрофических рубцов происходит на месте язвенных дефектов, пиогенных инфильтратов, инфекционных гранулем, в очагах хронического воспаления. Основным отличием атрофических рубцов является отсутствие клеток и сосудов, атрофия дермы и выраженный фиброз [7]. Также для стрий характерен разрыв эластических волокон вместе с дефицитом коллагена и эластина.

Гипертрофические рубцы характеризуются достаточно плотной консистенцией, они возвышаются над поверхностью кожи, но не выходят за границы повреждения. При гистологическом исследовании отмечается разрастание коллагеновых волокон, увеличение количества фибробластов, наличие развитой сосудистой сети [8].

Келоидный рубец представляет собой новообразование незрелой соединительной ткани, распространяющейся за пределы зоны повреждения и характеризующейся наличием большого количества фибробластов и облитерированных сосудов, пучков коллагеновых волокон, образующих узловые структуры [9].

В настоящее время деление келоидных рубцов на истинные (возникающее спонтанно) и ложные (возникающие на месте микротравмы) претерпело некоторые изменения, т. к. было доказано, что истинные келоидные рубцы также возникают на фоне микротравматизации послеоперационной раны.

### Лечение

Проблема лечения больных с келоидными и гипертрофическими рубцами полостью не решена [10]. Это связано с тем, что единственного эффективного метода ведения таких пациентов не существует. Рациональная тактика борьбы с патологическими рубцами включает терапевти-

ческие, физиотерапевтические, рентгенологические, хирургические и косметические методы [11].

### Терапевтические методы

Препараты, применяемые для лечения пациентов с патологическими рубцами, относятся к различным фармакологическим группам и имеют точки приложения в каждой стадии развития рубца [7].

#### А. Кортикостероидные препараты

Кортикостероидные препараты являются основными в лечении пациентов с келоидными рубцами. В основе их действия лежит ингибирование синтеза медиаторов воспаления и пролиферации фибробластов, что приводит к снижению уровня глюкозаминогликанов и коллагена в ране [7]. К препаратам данной группы относятся:

- *Гидрокортизон*, применяется в виде инъекций и местно [12];

- *Триамцинолона ацетат*, применяется инъекционно в зону повреждения с интервалом 4–6 нед.

- *Бетаметазона дипропионат*, применяется в виде топических форм. Особенностью действия этого препарата является уменьшение рельефа рубцовой ткани за счет изменения кинетики фибробластов и резорбции соединительной ткани [12].

При применении кортикостероидных препаратов возможно развитие таких осложнений, как атрофия кожи, телеангиоэктазии и нарушение пигментации.

#### Б. Ферментные препараты

К ферментным препаратам, применяемым в лечении пациентов с патологическими рубцами, относятся *коллагеназы* и *гиалуронидазы*, гидролизующие коллаген и гликозаминогликаны в рубцовой ткани с дальнейшим восстановлением нормального состава и структуры внеклеточного матрикса [7].

Специфическим субстратом гиалуронидазы являются гликозаминогликаны – «цементирующее» вещество соединительной ткани. В результате гидролиза уменьшается вязкость гликозаминогликанов, способность связывать воду и ионы металлов. Как следствие, увеличивается проницаемость тканей, улучшается их трофика, уменьшаются отеки, повышается эластичность рубцово-измененных участков. Эффект наиболее выражен в начальных стадиях патологического процесса. Проблемой многих ферментных препаратов является их инактивация при введении. Указанного недостатка лишен препарат Лонгидаза®, представляющий собой конъюгат гиалуронидазы с высокомолекулярным носителем, благодаря чему клинический эффект препарата выше, чем нативного фермента. Конъюгация повышает устойчивость гиалуронидазы к действию температуры и ингибиторов, увеличивает эффективность, приводит к пролонгированию действия, сохраняя фармакологические свойства носителя, обладающего хелатирующей, антиоксидантной, противовоспалительной активностью. Благодаря своим политропным свойствам Лонгидаза® подавляет обратную реакцию, направленную на синтез компонентов соединительной ткани, оказывает противорубцовое действие, ослабляет выраженность воспалительной реакции. Хорошо переносится пациентами [7, 13].

Для профилактики формирования гипертрофического рубца после хирургических операций или в случае уже сформированного гипертрофического рубца Лонгидазу вводят внутрирубцово или подкожно вблизи места поражения 1 раз в 3 дня, курсом до 15 инъекций в дозировке

3000–4500 МЕ. В зависимости от размера и давности образования рубца возможно чередование подкожного и внутримышечного введения препарата 1 раз в 5 дней в дозировке 3000 МЕ, курсом до 20 инъекций [13].

Проведенные клинические исследования демонстрируют значительный эффект препарата, заключающийся в уменьшении плотности рубца и восстановлении эластичности кожи, у пациентов с гипертрофическими и келоидными рубцовыми изменениями с различной локализацией и давностью патологического процесса [14, 15].

В настоящее время появился крем, содержащий стабилизированную гиалуронидазу, – Имофераза®, который может применяться пациентами самостоятельно в домашних условиях для продолжения лечения или ухода [16]. Крем наносится 2 раза в день (не требуется предварительной подготовки кожи), легко впитывается и не оставляет следов на одежде. Клиническая эффективность средства продемонстрирована авторским коллективом МГМСУ им. Евдокимова. Было обследовано 1622 пациента в 46 медицинских центрах России в возрасте от 18 до 45 лет, с посттравматическими (698 человек, 43,03%), послеожоговыми (98 человек, 6,04%) и ятрогенными (826 человек, 50,93%) рубцами. У 372 (22,93%) человек регистрировались нормотрофические типы рубцовых изменений кожи, у 1250 (77,07%) – гипертрофические. В результате применения крема Имофераза® на протяжении 8 нед. были отмечены статистически значимые уменьшения интенсивности диспигментации на 56,05%, интенсивности кровенаполнения рубцовой ткани на 38,86%; высоты рубцов на 68,47%. Нежелательных явлений, требующих отмены или уменьшения кратности применения крема, не зафиксировано [17].

В исследовании, проведенном в 2016 г. в Научно-практическом центре по экспертной оценке качества и безопасности продуктов питания и косметики «КосмоПродТест», с участием 35 добровольцев с гипертрофическими рубцами были получены следующие результаты: уменьшились толщина рубца (в 2,1 раза) и дискомфортные субъективные ощущения в области рубца (по шкале POSAS симптом «боль» уменьшился в 1,9 раза, «зуд» – в 1,5 раза).

Исследователи из Ханты-Мансийского клинического кожно-венерологического диспансера сделали вывод, что крем Имофераза® высокоэффективен при топическом применении, методом фотофореза, ультрафонофореза у пациентов с гипертрофическими рубцами различной этиологии (в исследовании приняли участие 30 человек).

В 2016 г. в ГКБ им. Ф.И. Иноземцева (Москва) проходили лечение в ранние сроки после травмы (до 3-х месяцев) 30 пациентов, перенесших ожоги II–III степени. Благодаря применению крема Имофераза® у 80% пациентов патологические послеожоговые рубцы не сформировались, а при сформировавшихся послеожоговых рубцах отмечен регресс рубцовой ткани на 1,7 балла по шкале VSS.

Что касается переносимости препарата, то в рамках исследования в «КосмоПродТесте» применение крема у 25 человек с реактивной (чувствительной) кожей не оказало раздражающего, аллергизирующего и сенсибилизирующего действия.

#### В. Иммуномодуляторы

Применение иммуномодуляторов является относительно новым методом лечения пациентов с патологическими рубцами.

- *Интерферон-α2b*, вводится инъекционно в линию

шва после иссечения патологического рубца, предотвращает его рецидив за счет угнетения синтеза коллагена типов I и III, которые являются основными структурными компонентами рубцовой ткани [18];

- *циклоферон*, является индуктором интерферона и воздействует на Т-клеточное звено иммунитета [7]. Препарат оказывает ингибирующее влияние на синтез провоспалительных цитокинов и снижает уровень хронического воспаления в рубце, которое стимулирует рост келоидной ткани [7].

#### Г. Витаминотерапия

Применение витаминов местно или путем внутрикожных инъекций является новым направлением в лечении пациентов с патологическими рубцами.

- *ретинол (витамин А)*, ускоряет заживление ран, подавляет рост патологической рубцовой ткани, повышает пролиферацию клеток эпидермиса и угнетает пролиферацию фибробластов. Применение витамина А приводит к угнетению роста келоидных фибробластов и снижает уровень коллагена [19];

- *токоферол (витамин Е)*, активный антиоксидант, тормозящий перекисное окисление липидов, стабилизирующий лизосомальные мембраны эндотелиоцитов, что снижает степень эндотелиальной дисфункции [20].

#### Д. Флавоноидные соединения

К данной группе препаратов относятся различные фитохэкстракты (*кверцетин, кемпферол, протокатехин* и др.), применяющиеся местно в составе различных повязок. Воздействие флавоноидных соединений на развитие рубцовой ткани объясняется их антиокислительными свойствами, способностью ингибировать процесс перекисного окисления липидов и липопероксидации мембранных фосфолипидов, что влияет на активность мембран эндотелиоцитов [21]. Также отмечается угнетение продукции коллагена и фибронектина за счет ингибирования специфических генов, участвующих в работе некоторых факторов роста [11].

#### Е. Аминокислоты

В настоящее время наиболее изучена эффективность *глицина* в лечении пациентов с патологическими послеоперационными рубцами. Эта аминокислота участвует в процессах образования новых клеток, обладает гидратирующей способностью. Применение глицина местно позволяет сохранить защитную функцию эпидермиса, а проникновение его в дерму улучшает микроциркуляцию, замедляет процессы деградациии соединительной ткани. Исследования показали, что применение его в высоких дозах позволяет проводить профилактику келоидообразования за счет эндотелиопротекторного действия препарата [19].

#### Ж. Комбинированные препараты для лечения пациентов с патологическими рубцами.

Многокомпонентные препараты для лечения пациентов с патологическими рубцами обладают большей эффективностью по сравнению с монокомпонентными, т. к. воздействуют на разные звенья процесса образования рубца.

#### Физиотерапевтические методы

Данные методы лечения основаны на различных физических воздействиях на патологический рубец и включают:

- А. Средства, содержащие силикон (пластины, пластыри, гели) [7]. Воздействие силиконовых пластин и пластырей на келоиды осуществляется за счет их равномерного давления на рубец, что приводит к уменьшению объема внеклеточного матрикса и к правильному, упорядоченному

расположению коллагеновых волокон в ране. Применение силиконовых пластин позволяет постоянно содержать поверхность рубца в увлажненном виде, защищать его от высыхания и травматизации. Постоянное увлажнение рубцовой ткани способствует восстановлению водного баланса эпидермиса и нормализации активности фибробластов, что препятствует избыточному разрастанию соединительной ткани, а воздействие отрицательно заряженного статического электрического поля силикона может приводить к регрессу келоидного процесса [12].

- Б. Рентгенотерапия. Использование рентгенотерапии обусловлено воздействием ионизирующего излучения на соединительную ткань, что приводит к отеку и разрушению как фибробластов, так и коллагеновых волокон [22]. Особенностью метода является то, что облучение воздействует только на эпидермис и поверхностные слои дермы (в т. ч. рубец), в то время как нагрузка на подлежащие ткани минимальна. К противопоказаниям при назначении рентгенотерапии относятся:

- болезни почек,
- декомпенсация нарушений кровообращения,
- наличие дерматитов.

Общая доза облучения составляет 15–20 Гр. Для предотвращения развития келоидного рубца возможно однократное облучение раны в день снятия швов.

- В. Воздействие низкими температурами (криодеструкция). Криовоздействие на патологический рубец (жидким азотом) приводит к повреждению сосудов микроциркуляторного русла и гибели клеток в результате образования микрокристаллов внутри клеток. Недостатком метода являются болезненность и частое развитие гипо- и депигментаций, которые в некоторых случаях могут быть необратимыми [1].

- Г. Лазерная терапия. Применение лазерной терапии у пациентов с патологическими рубцами основано на способности коллагена сокращаться на фоне локального нагрева (при использовании углекислого лазера) или разрушаться в процессе фототермолиза (при использовании импульсных лазеров на красителях) [1]. Использование лазеров приводит к уменьшению размеров рубца и его размягчению. Однако при использовании только лазерного воздействия на патологический рубец отмечается достаточно высокий процент рецидивов. Поэтому представляет интерес *метод фотофореза*, когда предварительно на рубец наносится лекарственный препарат, а затем проводится облучение лазером по контактно-стабильной, квазисканирующей или контактно-лабильной методике. Используют низкоэнергетическое инфракрасное лазерное излучение (импульсная мощность составляет 2–8 Вт/имп) с частотой следования импульсов 80 или 1500 Гц. Следует отметить, что препараты Лонгидаза® и Имофераза® могут применяться для фотофореза. Лонгидазу растворяют в воде для инъекций, процедуры проводятся ежедневно или через день курсом до 15 процедур. Повторные курсы показаны через 2 мес. Данный физиотерапевтический метод наиболее эффективен при свежих рубцах давностью от 2-х недель до 2-х месяцев [15].

- Д. Использование ультразвуковых колебаний в рамках метода ультрафонофореза. Методика осуществляется с помощью сочетанного применения лекарственного препарата (например, Лонгидазы или Имоферазы) и ультразвуковых колебаний в непрерывном или импульсном режиме с частотой 880 кГц – 1 МГц. Лонгидазу перед применением

разводят в 1 мл жидкости (раствор натрия хлорида 0,9%, вода для инъекций, раствор новокаина и др.) и наносят на рубец, затем без временного интервала по контактной методике проводится воздействие ультразвуком, интенсивность составляет при локализации процесса на лице  $0,2 \text{ Вт/см}^2$ , при локализации на других участках тела –  $0,4–0,8 \text{ Вт/см}^2$ . Общая продолжительность процедуры не превышает 15 мин, процедуры проводятся ежедневно или через день курсом до 20 процедур. Повторный курс ультразвукофореза допускается не ранее чем через 3 мес. Важно отметить, что данный метод в сочетании с внутрирубцовым и подкожным (вблизи места поражения) введением Лонгидазы эффективен для лечения рубцовых изменений давностью даже более 1 года [15].

Следует отметить, что эффективность применения терапевтических и физиотерапевтических средств зависит от срока образования рубца – чем он «старше», тем эффективность лечения меньше. Это связано с преобладанием рубцовой ткани и уменьшением количества сосудов в соединительно-тканном образовании, что нарушает его трофику.

### Хирургическое лечение

Хирургическое иссечение келоидных рубцов применяется крайне редко, т. к. травматическое воздействие на рубец практически всегда приводит к рецидиву келоида. В основе метода лежит удаление рубцовой ткани и создание оптимальных условий для заживления первичным натяжением: сопоставление однородных тканей и краев раны, очищение раны, ушивание раны атравматичной рассасывающейся нитью. Хирургическое лечение обязательно должно сопровождаться другими методами профилактики и лечения патологических рубцов [1].

### Корректирующие косметические методы

Применяемые в настоящее время косметические процедуры (пилинги, мезотерапия, дермабразия) выполняют эстетическую коррекцию рубцов небольших размеров, но не имеют какого-либо терапевтического эффекта [1]. При этом косметические методы можно использовать только в 3-й фазе организации рубца. Для получения удовлетворительных результатов в лечении пациентов с патологическими рубцами косметические процедуры необходимо сочетать с другими терапевтическими методами лечения.

### Профилактика образования патологических рубцов

Процесс заживления послеоперационной раны зависит от объема повреждения и особенностей организма пациента. Профилактические меры, направленные на предупреждение келоидных рубцов, включают применение малоинвазивных методик, уменьшающих травматизацию кожных покровов, и использование различных терапевтических и физиотерапевтических средств, препятствующих формированию келоидной ткани [11]. Применение лечебных средств в профилактических целях должно начинаться уже во 2-й стадии формировании рубца (фаза пролиферации). Раннее начало терапии (например, назначение конъюгированной гиалуронидазы (бовгиалуронидазы азоксимер) сразу после эпителизации раны) способствует предотвращению образования грубого косметического дефекта.

### Литература

1. Галиямова Ю.А., Кардашова З.З. Гипертрофические и келоидные рубцы // Лечащий врач. 2009. №10. С.20–23 [Galijamova Ju.A., Kardashova Z.Z. Gipertroficheskie i keloidnye rubcy // Lechashhij vrach. 2009. №10. S.20–23 (in Russian)].
2. Вертиева Е.Ю., Олисова О.Ю., Кочергин Н.Г., Пинсон И.Я. Обзор патогенетических механизмов и методов коррекции рубцов // Российский журнал кожных и венерических болезней. 2015. Т.18. №1. С.51–57 [Vertieva E.Ju., Olisova O.Ju., Kochergin N.G., Pinson I.Ja. Obzor patogeneticheskikh mekhanizmov i metodov korrekcii rubcov // Rossijskij zhurnal kozhnykh i venericheskikh boleznej. 2015. T.18. №1. S.51–57 (in Russian)].
3. Wolfram D., Tzankov A., P Izi P., Piza-Katzer H. Hypertrophic scars and keloid – a review of their pathophysiology, risk factors and therapeutic management // Dermatol. Surg. 2009. Vol. 35(2). P.171–181.
4. Dallon J.C., Sherratt J.A., Maini P.K. Modeling the effects of trans-forming growth factors– on extracellular matrix alignment in der-mal wound repair // Wound Repair. Regen. 2001. Vol. 9(4). P.278–286.
5. Ulrich D., Ulrich F., Piatkowski A., Pallua N. Matrix metalloproy-rinases and tissue inhibitors of metalloproteinases in patients with different types of scars and keloids // J. Plast. Reconstr. Aesthet. Surg. 2010. Vol. 63(6). P.1015–1021. doi: 10.1016/j.bjps.2009.04.021
6. Penn J.W., Grobbelaar A.O., Rolf J.K. The role of TGF- family in wound healing, burns and scarring: a review // Int. J. Burn. Trauma. 2012. Vol. 2(1). P.18–28.
7. Арндт К.А. Коррекция рубцов. Пер. с англ. М.: Практическая медицина (Рид Элсивер). 2009 [Arndt K.A. Correction of scars. Transl. from Engl. Moscow: Prakticheskaiya meditsina (Red Elsevier). 2009 (in Russian)].
8. Tuan T.L., Nichter L.S. The molecular basis of keloid and hypertrophic scar formation // Mol. Med. Today. 1998. Vol. 4(1). P.19–24.
9. Slomp A.E., Kirshner R.E. Keloids and scars: a review of keloid and scars, their pathogenesis, risk factors, and management // Curr. Opin. Pediatr. 2006. Vol. 18(4). P.396–402.
10. Парамонов Б.А. Современное состояние теории и практики лечения рубцов кожи (взгляд на проблему) // Косметика и Медицина. 2015. №4. С.29–34 [Paramonov B.A. Sovremennoe sostojanie teorii i praktiki lechenija rubcov kozhi (vzgljad na problemu) // Kosmetika i Medicina. 2015. №4. S.29–34 (in Russian)].
11. Воронков А.В., Степанова Э.Ф., Жидкова Ю.Ю., Гамзелева О.Ю. Современные подходы фармакологической коррекции патологических рубцов // Фундаментальные исследования. 2014. № 3–2. С.301–308 [Voronkov A.V., Stepanova Je.F., Zhidkova Ju.Ju., Gamzeleva O.Ju. Sovremennye podhody farmakologicheskoy korrekcii patologicheskikh rubcov // Fundamental'nye issledovanija. 2014. №3–2. S.301–308 (in Russian)].
12. Карапетян Г.Э., Пахомова Р.А., Кочетова Л.В. и др. Лечение гипертрофических и келоидных рубцов // Фундаментальные исследования. 2013. №3. С.70–73 [Karapetyan G.Je., Pahomova R.A., Kochetova L.V. i dr. Lechenie gipertroficheskikh i keloidnykh rubcov // Fundamental'nye issledovanija. 2013. №3. S.70–73 (in Russian)].
13. Инструкция по медицинскому применению препарата Лонгидаза: [http://www.grls.rosminzdrav.ru/Grls\\_View\\_v2.aspx?routingGuid=8a04cecd-2469-4a16-af64-d38665fd7b39&t=dab2b051-c2e1-4d80-ba2d-3156cbea9666](http://www.grls.rosminzdrav.ru/Grls_View_v2.aspx?routingGuid=8a04cecd-2469-4a16-af64-d38665fd7b39&t=dab2b051-c2e1-4d80-ba2d-3156cbea9666) [Instrukcija po medicinskomu primenjeniju preparata Longidaza: [http://www.grls.rosminzdrav.ru/Grls\\_View\\_v2.aspx?routingGuid=8a04cecd-2469-4a16-af64-d38665fd7b39&t=dab2b051-c2e1-4d80-ba2d-3156cbea9666](http://www.grls.rosminzdrav.ru/Grls_View_v2.aspx?routingGuid=8a04cecd-2469-4a16-af64-d38665fd7b39&t=dab2b051-c2e1-4d80-ba2d-3156cbea9666) (in Russian)].
14. Снарская Е.С., Корнева Л.В., Кряжева С.С. Комплексная терапия рубцовых изменений кожи с применением ферментных препаратов // Российский журнал кожных и венерических болезней. 2012. №2. С.28–32 [Snarskaya E.S., Korneva L.V., Kryazheva S.S. Therapy of scars skin lesions using ferments // Rossijskij zhurnal kozhnykh i venericheskikh boleznej. 2012. №2. C.28–32 (in Russian)].
15. Круглова Л.С., Течиева С.Г., Стенько А.Г., Шматова А.А. Современные методы коррекции патологических рубцовых деформаций // Инъекционные методы в косметологии. 2014. №4. С.3–15 [Kruglova L.S., Tchieva S.G., Sten'ko A.G., Shmatova A.A. Sovremennye metody korrekcii patologicheskikh rubcovykh deformacij // In'ekcionnye metody v kosmetologii. 2014. № 4. S.3–15 (in Russian)].
16. Имофераза – официальный сайт (интернет-ресурс) <https://imoferaza.ru/> [Imoferaza – oficial'nyj sajt (internet-resurs) <https://imoferaza.ru/> (in Russian)].
17. Перламутров Ю.Н., Ольховская К.Б. Эффективность крема, содержащего стабилизированную гиалуронидазу, для коррекции рубцовых изменений кожи // Consilium Medicum. Дерматология (Прил.). 2017. №1. С.5–9 [Perlamutrov Ju.N., Ol'hovskaja K.B. Jefferktivnost' krema, sodержashhego stabilizirovannuju gialuronidazu, dlja korrekcii rubcovykh izmenenij kozhi // Consilium Medicum. Dermatologija (Pril.). 2017. №1. S.5–9 (in Russian)].
18. Pacher P., Beckman J.S., Liaudet L. Nitric oxide and peroxynitrite in health and disease // Physiol Rev. 2007. Vol. 87(1). P.315–424.
19. Al-Attar A., Mess S., Thomassen J.M. et al. Keloid pathogenesis and treatment // Plast Reconstr.Surg. 2006. №117. P.286–300.
20. Zampieri N. et al. A prospective study in children: Pre- and post-surgery use of vitamin E in surgical incisions // Journal of Plastic, Reconstructive and Aesthetic Surgery. 2010. Vol. 63(9). P.1474–1478.
21. Тurenkov I.N., Voronkov A.V., Slietsans A.A., Volotova E.V. Endotelioprotectori – noviy klass farmakologicheskikh preparatov // Vestnik Rossijskoy akademii medicynckikh nauk. 2012. Vol. 7. P. 50–57.
22. Левин И.И., Саркисян В.М. Профилактика и лечение келоидных рубцов // Здоровье и образование в XXI веке. 2007. №12. Т.9. С.445–446 [Levin I.I., Sarkisjan V.M. Profilaktika i lechenie keloidnykh rubcov // Zdorov'e i obrazovanie v XXI veke. 2007. №12. T.9. S.445–446 (in Russian)].

# Имофераза®

Крем с уникальной молекулой в составе

Эффективно действует на **шрамы, рубцы** любого срока существования, причиной которых стали:



Операции



Травмы



Ожоги



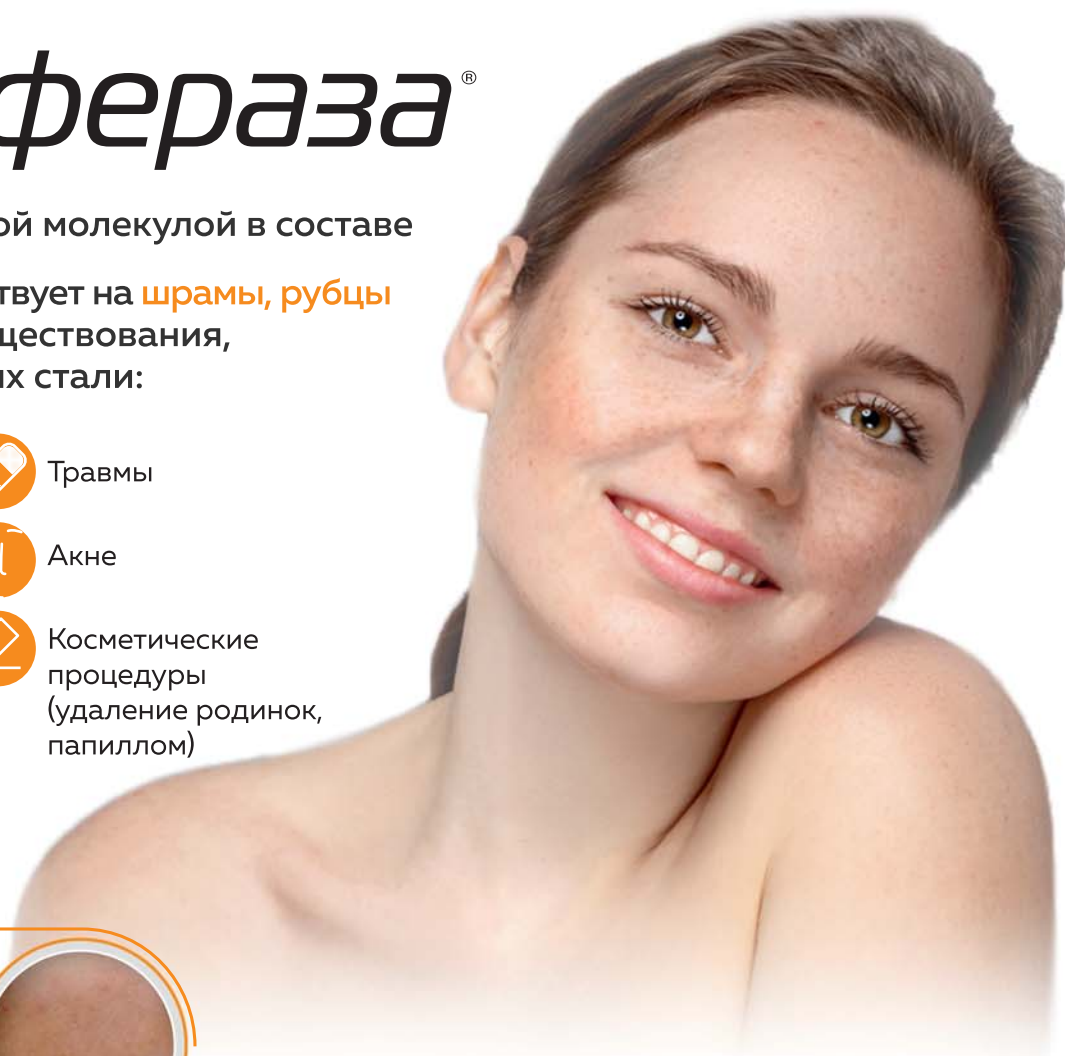
Акне



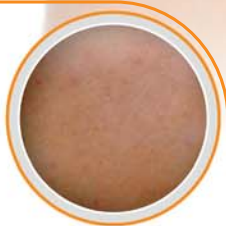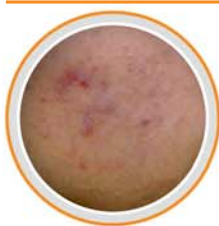Удаление татуировок



Косметические процедуры (удаление родинок, папиллом)



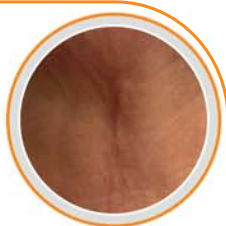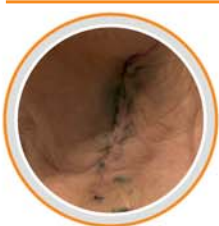## Постакне



ДО

ПОСЛЕ

## Шрам, рубец



уменьшает покраснение и гиперпигментацию



уменьшает неприятные ощущения (стянутость, сухость, зуд)\*



уменьшает высоту рубца в среднем 2,1 раза\*\*

Не оказывает кожно-раздражающего и аллергизирующего действия\*\*\*

\* По данным клинической апробации эффективности и безопасности применения крема Имофераза® в уходе за кожей пациентов с клинической картиной постакне АО «Институт пластической хирургии и косметологии» г. Москва

\*\* По данным клинической апробации по оценке эффективности и переносимости крема Имофераза® ООО «НПЦ «КосмоПродТест»

\*\*\* По данным клинической апробации по оценке кожно-раздражающего и аллергизирующего действия крема Имофераза® ООО «НПЦ «КосмоПродТест»



реклама